14536/B

H xxviii d
19

Digitized by the Internet Archive
in 2017 with funding from
Wellcome Library

https://archive.org/details/b29326175_0002

WELLCOME
HISTORICAL
MEDICAL
LIBRARY

Lith. Henry et Storck. Lyon.

Surface interne de la capsule oculo palpébrale après l'extraction de l'œil.

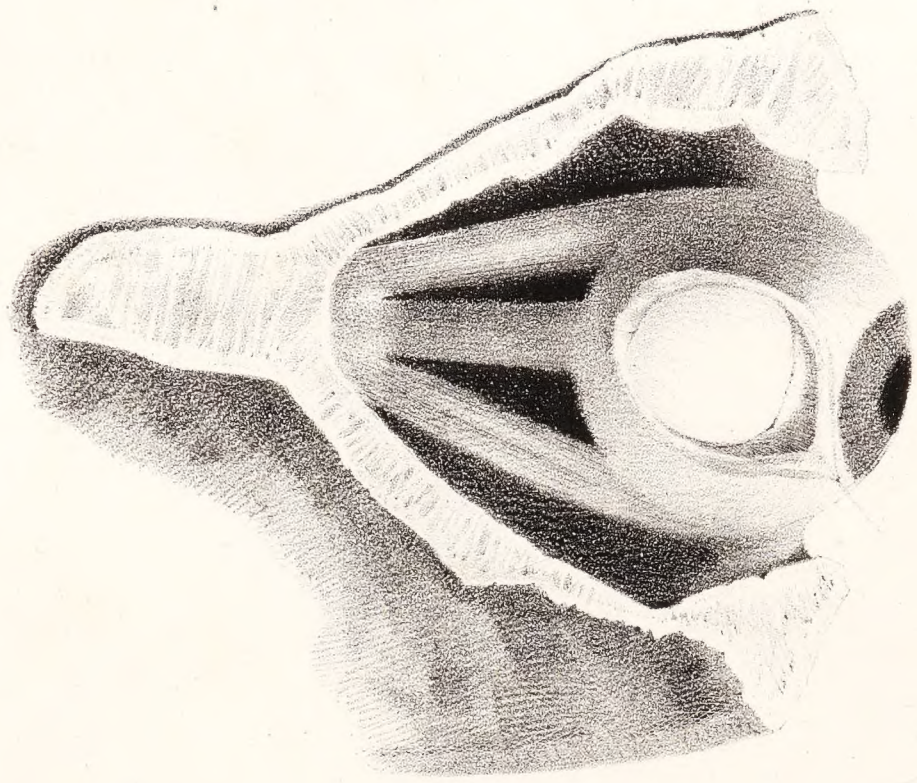

Lith. Henry et Stein

Coupe perpendiculaire de l'orbite destinée à montrer la partie externe de la capsule.

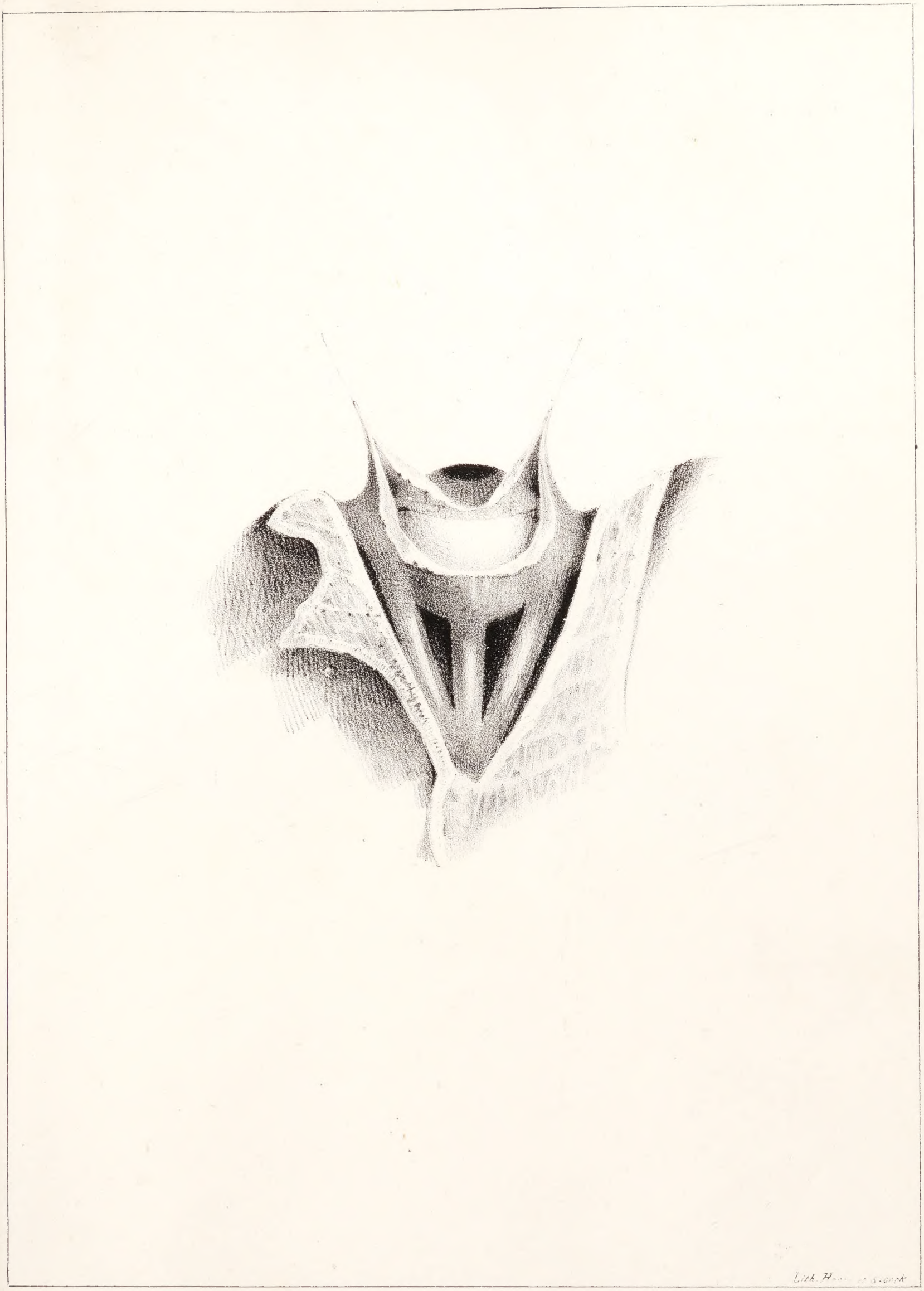

Lith. H[illegible] et Stoeck

Coupe transversale de l'orbite destinée à montrer la partie supérieure de la capsule.

Position que prend l'œil quand on exerce une traction sur le muscle grand oblique.

Position que prend l'œil quand on exerce une traction sur le muscle petit oblique.

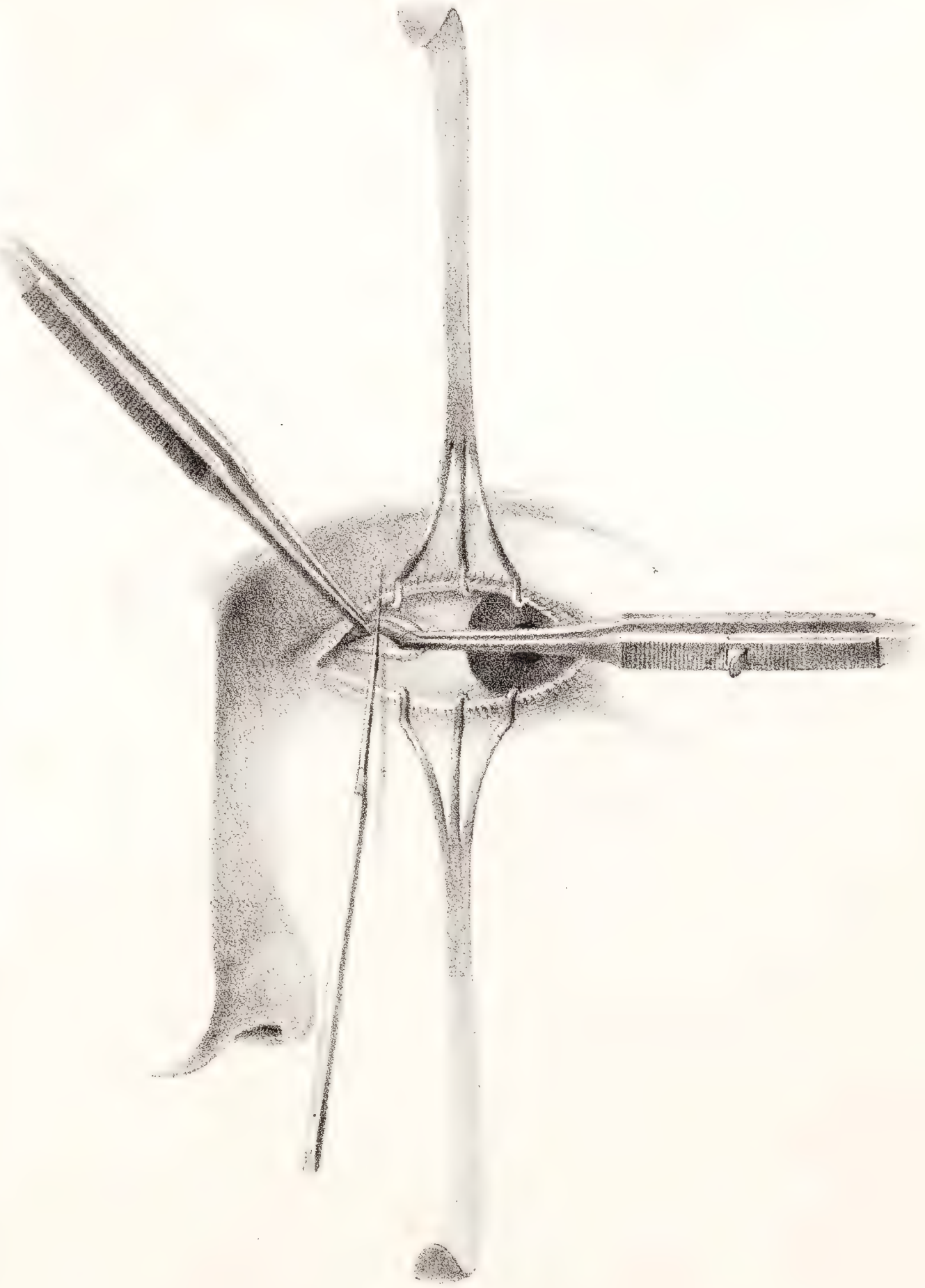

Lith. Henry et Stroock. Lyon

Opération du Strabisme.



Lith. Henry et Storck. Lyon.

Premier temps de l'opération de la Myopie suivant la méthode de l'auteur.

Fig. 2.

Fig. 1.

Fig. 3.

Lith. Henry et Stoeck, Lyon.

Deuxième temps de l'operation de la Myopie, tel qu'on pourrait le voir, si le muscle petit oblique était mis à découvert.

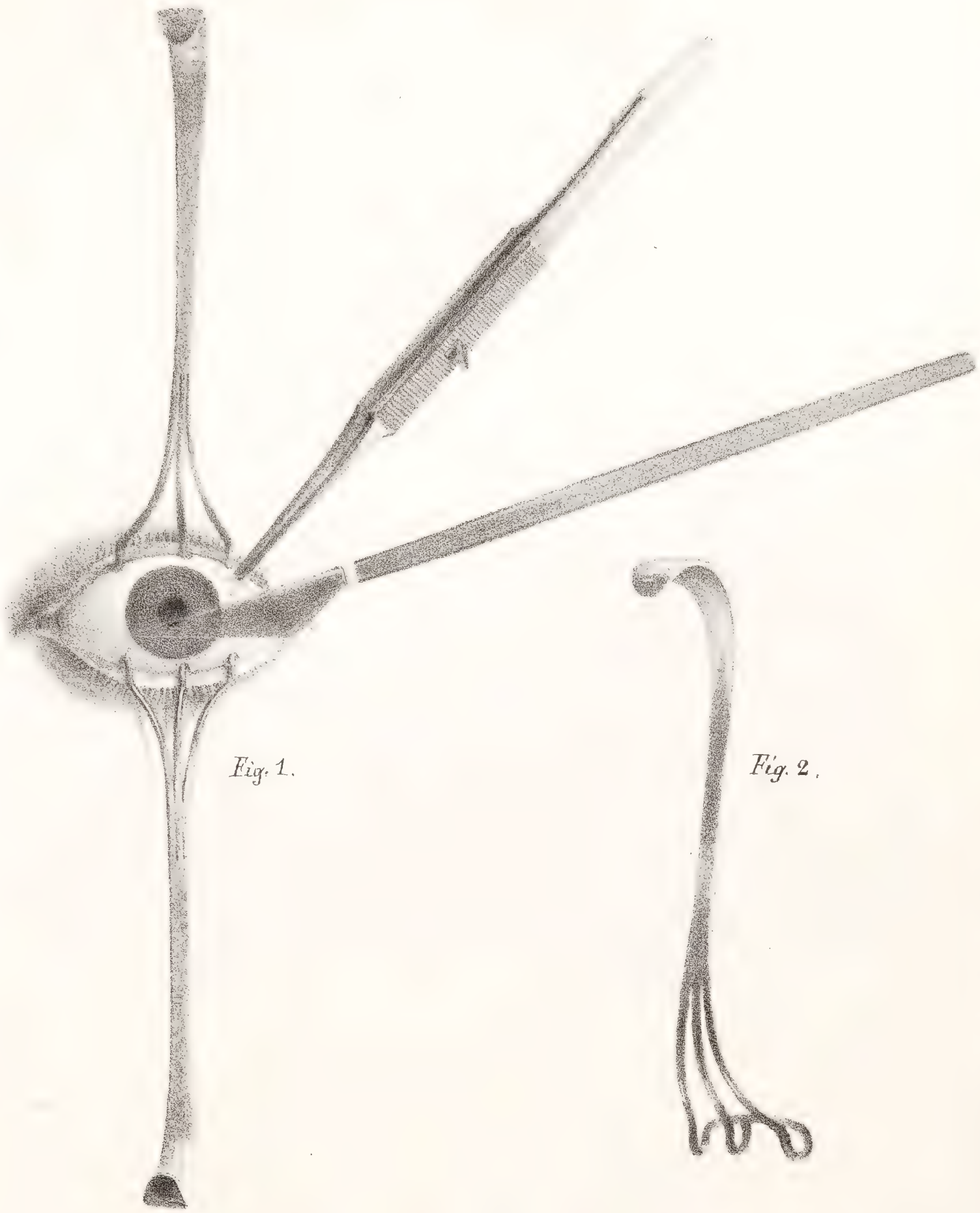

Fig. 1.

Fig. 2.

Lit. Henry et Storck. Lyon.

Opération de la cataracte par extraction modifiée par l'emploi de quelques uns des procédés mis en usage dans l'opération du strabisme.

Aponévroses du muscle Génioglosse et des parties environnantes.

Fig. 1.

Fig. 2.

Lith. Henry et Storck Lyon.

Opération du Bégaiement suivant la méthode de l'auteur.

Fig. 1.

Fig. 2.

Fig. 3.

Fig. 4.

Fig. 5.

Fig. 6.

Lith. Henry et Storck. Lyon

Pl. 12.

Divers degrès du pied Bot poplité interne.

Fig. 1.

Fig. 2.

Fig. 3.

Fig. 6

Fig. 5.

Fig. 4

Lith. Henry et Storck. Lyon.

Divers degrés du pied Bot poplité externe.

Fig. 1.

Fig. 2.



Pl. 14.

Lith. Henry et Storck, Lyon.

Torticolis chronique avant et après la section du Sterno Mastoïdien.

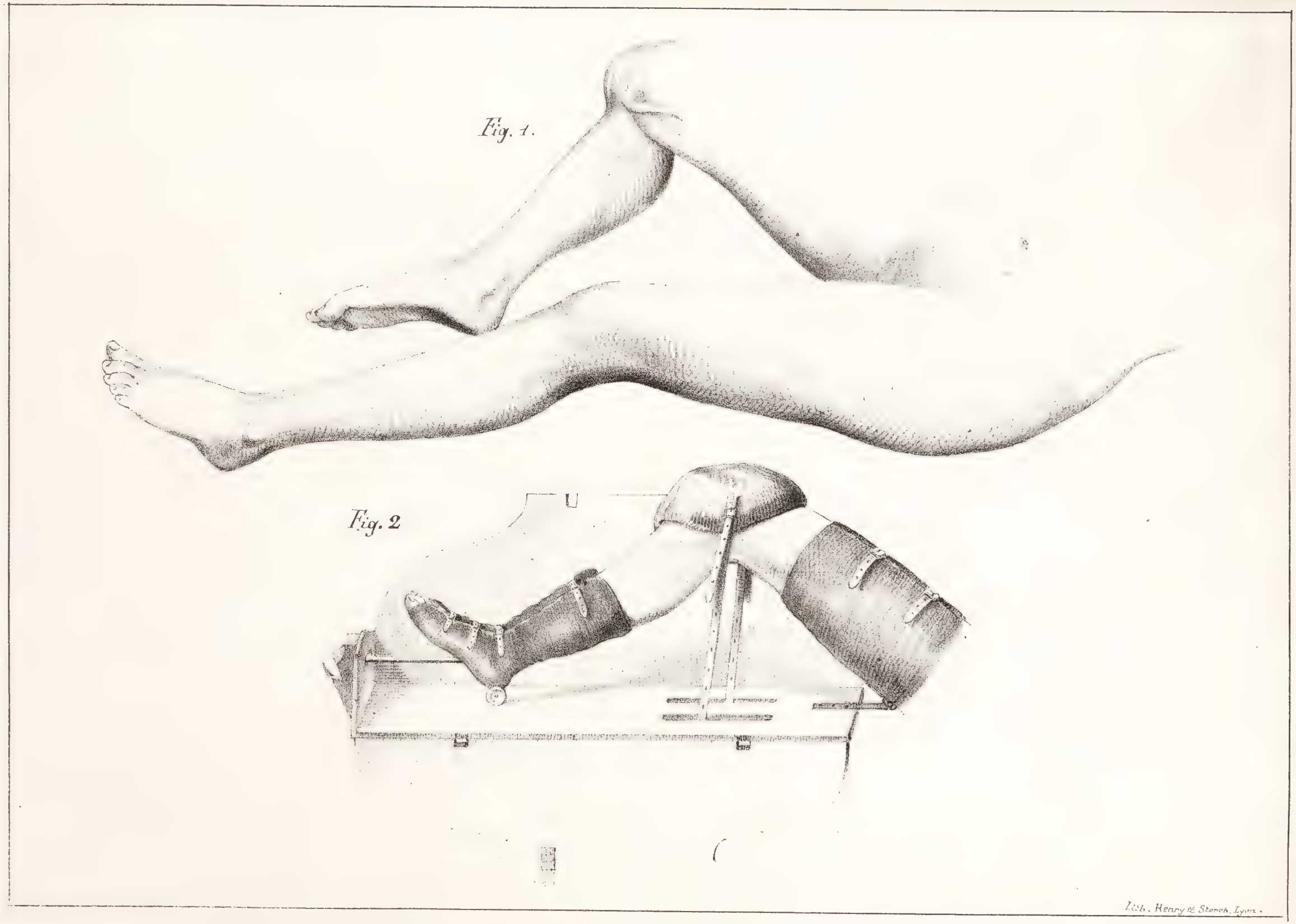

Luxation spontanée du Tibia sur le Femur, et appareil pour le redressement du genou.

Fig. 2.

Fig 1

Lith. Henry et Storck. Lyon.

Fracture de la jambe datant de deux années avant et après la section des tendons.